

Akut romatizmal ateşle birlikte görülen atlanto-aksiyal dislokasyon

Murat HANCI, Emin ÖZYURT, Tülay KUDAY

İ.Ü. Cerrahpaşa Tıp Fakültesi Nöroşirürji Anabilim Dalı ve

S.S.K. Okmeydanı Hastanesi Fizik Tedavi ve Rehabilitasyon Kliniği, İstanbul

Summary

Atlantoaxial dislocation in acute rheumatic fever

In this study, atlantoaxial dislocation in an 8 year old girl, due to acute rheumatic fever is presented. Reduction of the dislocation by soft collar, relieved her pain and cervical in-

stability. This is the ninth reported case of atlantoaxial dislocation associated with acute rheumatic fever. The follow up of this case is presented and clinical aspects, mechanism, diagnosis and treatment of atlantoaxial dislocation is reviewed.

Key words: *Atlantoaxial dislocation, acute rheumatic fever*

Giriş

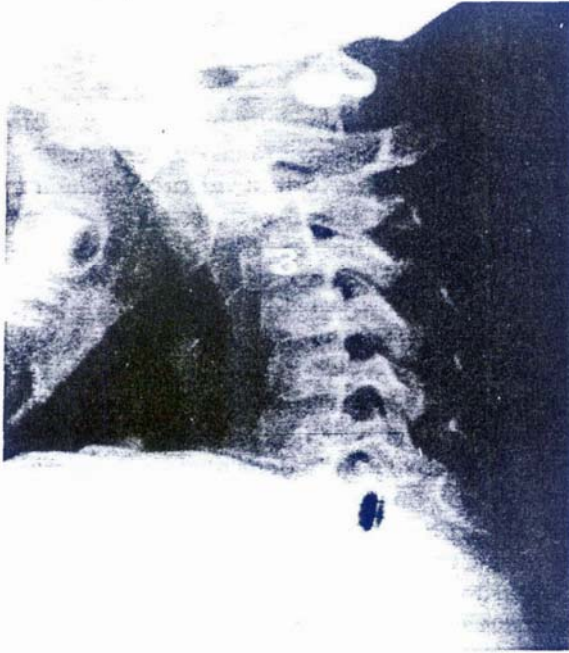
Atlantoaksiyal dislokasyon ilk olarak 1830 yılında Bell tarafından tanımlanmıştır⁽¹⁾. Etiyolojisinde servikookspital bölgenin birleşim defektleri, bölgenin primer ve metastatik tümörleri, lokal ve sistemik inflamatuvar hastalıklar rol oynar. Romatizmal ateşle birlikte olan formu diğerlerinden daha ender görülmekte olup, ilk olgu 1840'da Handyside tarafından bildirilmiştir⁽⁵⁾. Bunu günümüze değin yayınlanan yedi olgu izlemiştir.

Olgu bildirimi

Sekiz yaşında bir kız çocuk olan hastamızın 1987 yılı Şubat ayına kadar hiç bir rahatsızlığı olmamıştı. Bir kaç gün önce başlayan tonsilliti daha sonra ortaya çıkan poliartrit izlemiş ve bunun üzerine hekime götürülen hastada ateş, CRP pozitifliği, ASO titresinin 500 Todd ünitesinden fazla olması, lökosit formülünde sola kayma, sedimentasyon hızında artma

saptanarak akut romatizmal ateş tanısı ile gerekli tedavisi düzenlenerek evine gönderilmiş. Dişlerini fırçalarken aniden ortaya çıkan boyun ağrısı, boyundaki flexion ve rotasyon postürünün yerleşmesi üzerine götürüldüğü S.S.K. hastanesinden sevkle kliniğimize başvurdurdu.

Muayenesinde başın flexionda ve hafif sola rotasyonda olduğu, şiddetli boyun ağrısı ve ense sertliğinin varlığı saptandı. Bunun üzerine servikal bölgeyi tutan bir patoloji düşünülerek derhal servikal grafi çektilirdi (Resim I). Böylece C₁₋₂de daha belirgin olmak üzere C₁₋₂, C₂₋₃ dislokasyon saptanarak immobilizasyonu sağlamak amacı ile yakalık takılarak, myorelaksan-analjezik tedaviye başlandı. Nörolojik muayenesinde hiç bir defisit saptanmadı. 7. ve 21. günlerde yapılan kontrol muayenelerinde ve çektilirilen kontrol grafilerinde hastalığın iyileşmeye başladığı gözlemlendi (Resim II, III). Yedinci gün yapılan kontrol muayenesinde ise ense sertliğinin kaybolduğu, boyun hareketlerinin bütün yönlere yapılabildiği ağrısız olduğu görüldü; ayrıca hiperextansiyon ve hiperfleksiyonda çekilen lateral grafilerde dislokasyonun bulunmadığı saptandı. Başlangıçta 12 mm. olan dens aksis-atlas arcus mesafesinin 3 mm. ye kadar indiği, dens grafisinde lateral deplasmanın olmadığı, dens axis'in doğal formunda bulunduğu görüldü. 56. gün yapılan kontrol muayenesinde nörolojik defisitinin olmadığı, boyun hareketlerinin hiç

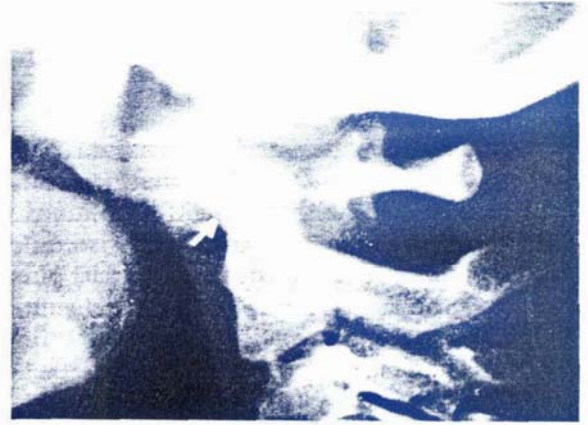

Resim 1. Başvuruda Çekilen Lateral Servikal Grafi. Atlantoaxial Dislokasyon Görülmektedir.

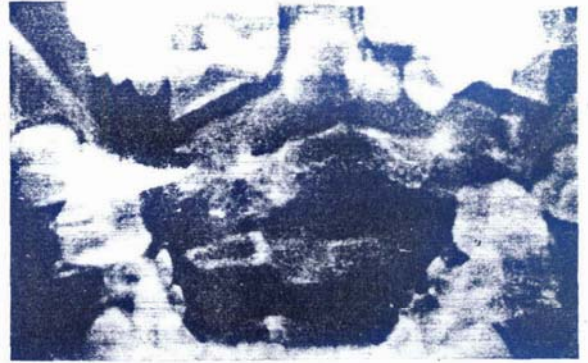
bir kısıtlılık olmaksızın bütün yönlere yapılabilirdiği, çekilen grafilerde dislokasyonu olmadığı, yapılan CT tetkikinde dens atlas mesafenin 2 mm.ye indiği ve transvers ligamentinin intakt olduğu görüldü (Resim 4). Yakalılık çıkartıldı. Hasta kontrolümüz altında günlük yaşamını yakınmasız olarak devam ettirmektedir.

Tartışma

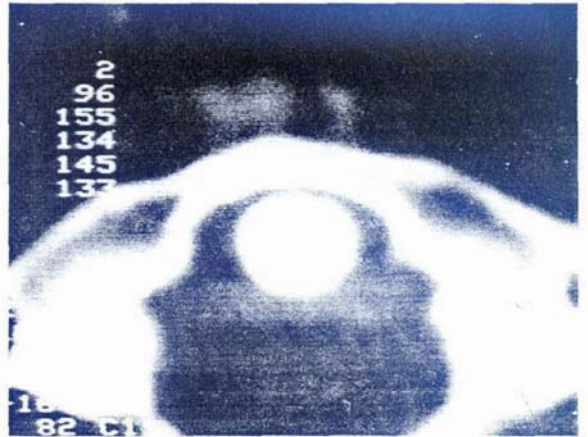Romatizmal ateşle birlikte olan atlantoaxial dislokasyon ilk olarak Handyside tarafından yayınlanmış olup radyolojinin uygulamaya girmesinden önceki döneme ait bir yayın olmasına rağmen yapılan postmortem incelemele dislokasyon gösterilmiş ve transvers ligamentin durumu ayrıntıları ile tanımlanmıştır⁽⁵⁾. Öncelikle dislokasyonun niçin bu bölgede oluştuğunu anlamak için bölgenin anatomik özelliklerine bakmak gerekir. Bu özellikler: 1-Atlantoaksiyal eklemden stabiliteyi sağlayacak kemik yapıların yokluğu, 2-Eklemlerinin gevşek olması ve rotasyona olanak vermesi, 3-Bu bölgedeki vertebraların diğer bölgelere nazaran daha mobil olması, 4-Atlasın faset eklemine aksisinkinden da-



Resim II. Yirmi Birinci Gün Çekilen Lateral Servikal Grafi. Dislokasyonun Düzeldiği Görülmekte.



Resim III. Yirmi Birinci Gün Çekilen Dens Axis Grafisi. Dens Axisin Tabii Form ve Lokalizasyonunda Olduğu görülmekte.



Resim IV. Elli Altıncı Gün Yapılan Servikal Kompüterize Tomografik Tetkik. Transvers Ligamentin İntakt Olduğu Görülmektedir.

ha yatay konumda olması ve bu durumun özellikle altı oniki yaş arasındaki çocuklarda daha belirgin olmasıdır⁽³⁾.

Hastalığın etyopatogenezi konusunda pek çok farklı görüş olmasına rağmen hepsinin ortak noktası inflamasyondur. Bu inflamasyon lokal (tonsillit, farenjit) veya sistemik (akut romatizmal ateş, romatoid artrit) olabilir^(4,5). Son zamanlarda yapılan çalışmalarla gösterildiği üzere posterior superior farenks ile suboksipital bölgeyi birbirlerine bağlayan lemfovenöz pleksus faringeal inflamasyona bağlı olarak ortaya çıkan enzim ve antikorları kolumna vertebralise taşıyarak burada yavaş seyirli sinovit oluşturmakta, transvers ligament ve alar ligamentlerde gevşemeye neden olmaktadır^(3,4). Benzer mekanizma, romatoid artrit, sistemik lupus eritematosus, ankilozan spondilit ve Reiter hastalığında da ortaya çıkmaktadır⁽⁵⁾. Sunduğumuz olguda da sistemik inflamasyonun klinik ve laboratuvar bulguları mevcut olup yukarıda anlatılmıştır. Etiyoloji her ne olursa olsun transvers ligamentte yetersizlik olmadığı takdirde atlantoaksiyal dislokasyon gelişmez. Bunu kanıtlamak için yapılan deneysel bir çalışmada alınan bir ip bir çok yerinden kısmen kesilmiş ve gerildiği zaman ipin boyunun uzadığı görülmüştür. Aynı şekilde atlantoaksiyal dislokasyonun oluşabilmesi için transvers ligamentte kopma veya kısmi kopmalara bağlı uzama olması gereklidir. Ayrıca bu gevşemeye kapsül bağları ve alar ligamentin de katılması gereklidir⁽³⁾. Atlantoaksiyal dislokasyonlar anatomopatolojik olarak üç şekilde görülür:

- I-Anterior unilateral
- II-Posterior unilateral
- III-Anterior bilateral

Üçüncü tip dislokasyonlar en az görülen formudur. Bizim olgumuzda bu üçüncü tipe örnek oluşturmaktadır.

Olguların kliniği incelendiği zaman dikkati çeken bulgu sinir iritasyonu veya zedelenmesi olmaksızın ortaya çıkan torticollisin başlıca bulgu olduğu anlaşılır⁽¹⁾. Fakat torticollis yalnız başına tanıya götürücü bir bulgu ol-

mayıp, ense sertliği ve ağrı ile birlikte olduğu zaman değer kazanmaktadır⁽⁵⁾. Bu hastalarda sıklıkla nörolojik defisitler ortaya çıkmakta ve hastalık her zaman hiper akut bir seyirle medulla basısı sonucu ölüme neden olmamaktadır. Eğer odontoid proses sağlam ise yalnızca bir takım progresif karakterde olabilir. Direkt basıya bağlı olarak paraparezi, kuadriparezi, spastisite gelişirken vertebral arter kompresyonuna bağlı olarak bilinç kaybı ve kortikal körlük gelişebilir⁽⁵⁾.

Tanı radyolojik araştırmalarla kesinleştirilir. Bunun için üst servikal bölgenin lateral ve ağız açık pozisyonda dens aksis grafisi çekilerek, dens ön kenarı ile atlas arkusunun arka kenarı arasındaki uzaklık ölçülmelidir. Bu uzaklık erişkinlerde maximum 3 mm, çocuklarda ise maximum 4 mm.dir⁽⁵⁾. Servikal kanalın sagittal çapı da nörolojik defisit oluşup oluşmamasını belirleyen en önemli faktördür. Kanal çapı 14 mm.den küçük olanlarda nörolojik defisit gelişirken, kanal çapı 18 mm.den büyük olanlarda nörolojik defisit görülmez⁽³⁾. Bizim olgumuzda da dens-atlas mesafesi 12 mm.ye kadar çıkmış iken nörolojik defisit olmaması kanal çapının büyüklüğüne ve dens aksisin sağlam olmasına bağlıdır. % 50 olguda atlantoaksiyal dislokasyona C₂₋₃ dislokasyonu da eşlik etmekte olup, bunu saptayabilmek için fleksiyonda lateral grafi alınmalıdır.

Ayırıcı tanıda konjenital veya spazmotik torticollis, servikal vertebra osteomyeliti, adenit, dens anomalileri, eğer belirgin nörolojik defisit varsa syringomyeli, serebellar tümör, bulber paralizi, myasteni yer almaktadır⁽⁴⁾.

Tedavide, eğer nörolojik defisit varsa veya aşırı deplasman mevcut ise, posterior füzyon yapılmalı; aksi takdirde konservatif tedavi metodları öncelikle denenmelidir^(3,4,5). Sekiz haftalık immobilizasyona rağmen stabilize sağlanamıyorsa C₁₋₂ posterior füzyon yapılmalıdır. Bizde bu görüşe katılarak nörolojik olarak intakt hastamızda eksternal immobilizasyon uyguladık.

Sonuç

Romatoid artritli olgularda %17-40 oranında ortaya çıkan atlantoaksiyal dislokasyon⁽⁴⁾ üst solunum yolu infeksiyonu, kızıl, tonsillit gibi infeksiyon hastalıklarında da ortaya çıkabilmektedir. Bu durum göz önünde bulundurulurken özellikle boyunda ağrılı deformitesi olanlarda servikal grafi çektirmeyi ihmal etmemek gerekir.

Kaynaklar

1. Berkenheiser J, Seidler F: Nontraumatic dislocations of atlantoaxial joint JAMA 96: 517, 1931.
2. Stammers FAR, Birm MB: Spontaneous dislocations of atlas Lancet 2: 1203, 1933.
3. Hunter GA: Nontraumatic dislocations of atlantoaxial joint Br J Bone and Joint Surg 50: 44, 1968.
4. Lucas J, Lungerford G: Treatment of nontraumatic atlantoaxial dislocation and fibrous fusion J Neurosurg 56: 139, 1982.
5. Bicknell J, Kirssch W: Atlantoaxial dislocations in acute rehumatic fever J Neurosurg 66: 286, 1987.

PEDİATRİK CERRAHİ'DEN HABERLER

- VIII. Ulusal Çocuk Cerrahisi Kongresi 1988 yılı Eylül ayı içinde Kuzey Kıbrıs Türk Cumhuriyeti'nde yapılacaktır. Daha geniş bilgi sahibi olmak isteyenler Türkiye Çocuk Cerrahisi Derneği Genel Sekreteri Sn. Prof.Dr. Işık OLCAY'dan bilgi edinebilirler.
- 9 th Congress of the Assian Association of Paediatric Surgeons 6-10 Nisan 1988 tarihlerinde Singapur'da düzenlenmiştir. Türkiye Çocuk Cerrahisi Derneği Başkanı Sn. Prof. Akgün Hiçsönmez'in konuk panelist olarak ülkemizi temsil edeceği kongrede Fötal Cerrahi, Karaciğer Transplantasyonu, Pediatrik Ürolojide Yenilikler, Ano-Rektal Anomaliler, Koledok Kistleri, Portal Hipertansiyon gibi konular panel ve konferans konuları olarak seçilmiştir.
- "Uluslararası Çocuk Cerrahi Kongresi" 1989 yılı Eylül ayı başlarında İstanbul'da düzenlenecektir. 500 dolayında yerli ve yabancı çocuk cerrahinin katılımı beklenen kongrenin ülkemiz çocuk cerrahları için büyük yararlar getirmesini diliyoruz.
- British Association of Paediatric Surgeons'un XXXV. kongresi Eylül 1988'de Atina'da yapılacaktır.
- İzmir Behçet Uz Çocuk Hastanesi'nden Dr.Erol MİR, İ.Ü. Tıp Fakültesi Çocuk Cerrahisi Anabilim Dalı'ndan Dr. Tansu SALMAN, Çukurova Tıp Fakültesi Çocuk Cerrahisi Anabilim Dalı'ndan Dr.Ünal ZORLUDEMİR Kasım ayı başında yapılan doçentlik sınavlarında başarılı olarak "çocuk cerrahisi doçenti" ünvanını almışlardır. "Pediatrik Cerrahi Dergisi" değerli meslektaşlarımızı kutlar ve başarılarının devamını diler.