

# C<sub>1</sub>-C<sub>2</sub> KOMPLEKSİ KIRIKLARI

Uz.Dr. Halil AK, Dr. Murat HANCI  
Prof. Dr. Cengiz KUDAY

İstanbul Üniversitesi, Cerrahpaşa Tıp Fakültesi, Nöroşirürji Anabilim Dalı, İstanbul-Türkiye

## GİRİŞ

Hızlı ulaşımın gün geçtikçe arttığı çağımızda, trafik kazaları ve bunlara bağlı olarak ölüm oranı ve ağır maluliyetlerde hızla artmaktadır. Ölüm sebepleri arasında kazalar, kalp hastalıkları, kanser, serebrovasküler hastalıklardan sonra dördüncü sırayı almaktadır. Kazalara bağlı yaralanmaların yıllık insidansı normal popülasyon için 100.000 de 50'dir. Bunların % 3'ü izole spinal yaralanma, % 2'si ise multipl travma ile birlikte olan spinal yaralanmalardır (16).

5940 ölümlü sonuçlanan trafik kazasının yapılan postmortem incelenmesinde, % 20 oranında servikal bölge yaralanması saptanmış olup, en sık görülen lezyonlar; dens-aksis fraktürü, hangman fraktürü ve Jefferson fraktürleridir (13,16).

1985 yılında ülkemizde yapılan bir çalışmada, ölümlü sonuçlanan 1644 trafik kazası, 93 yüksekte düşme olduğu (5), göz önünde bulundurulursa ülkemizde yılda yaklaşık 350 servikal bölge yaralanmasına bağlı ölüm meydana geldiği saptanmıştır.

Podolsky ve arkadaşlarının belirttiği üzere spinal kord yaralanmalarının hepsi kaza anında olmamakta, % 3-25'i yaralının nakli veya kesin tanı konulara değin geçen süre içinde olmaktadır (15). Bu nedenle servikal bölge yaralanmalarında erken ve kesin tanı, mortalite ve morbiditeyi azaltacağı gibi, gereksiz olarak yapılacak bir takım girişimlerinde (traksiyon gibi) engelliyeciktir.

## ARAÇ, GEREÇ VE YÖNTEM

Bu çalışmanın materyelini, 5.5. 987-2.10.987 tarihleri arasında Cerrahpaşa Tıp Fakültesi Nöroşirürji Anabilim Dalına başvurdularak tedavi gören 14 üst servikal bölge yaralanması teşkil etmektedir. Olguların 7 tanesi yüksekte düşmekle, diğer 7 tanesi ise trafik kazası nedeniyle yaralanmıştır. Hastaların düştüğü yükseklik ev içinde eşiğe takılarak düşmeden, iki kat yüksekte düşmeye kadar değişime göstermektedir. Trafik kazası sonucu yaralanan olguların 2'si yaya, 5'i ise yolcu iken kazaya uğramışlardır. Olguların 5'i kadın, 9'u erkek olup, en küçüğü 5, en yaşlısı 62 yaşındadır. Başvuruda ortak yakınmaları; Boyun ağrısı ve hareket kısıtlılığı olup, bir olguda da tortikolis mevcuttu, bütün olgulara direkt grafi, konvansiyonel ve bilgisayarlı tomografi yapılması planlanmıştır. Bütün olgulara iki yönlü servikal grafi ile ağız açık dens-aksis grafisi çektilmiştir. 11 olguya konvansiyonel tomografi, 9 olguya da bilgisayarlı tomografi yaptırabilmiştir.

Konvansiyonel tomografi supine ve sol lateral pozisyonda yapılmış olup önce alınan direkt grafiyle şüpheli lezyon bölgesi saptanmış, doz ayarlanmıştır. Taranacak bölgenin yakı-

ARALIK 1988

## ÖZET

*Kliniğimizde konservatif yöntemle tedavi edilen 14 üst servikal bölge yaralanması incelenmiş ve ilgili literatür gözden geçirilmiştir.*

## SUMMARY

### C<sub>1</sub>-C<sub>2</sub> COMPLEX FRACTURES

*We presented 14 cases of upper cervical spine injuries which have been treated with external orthoses. The literature is reviewed related to this cases.*

**KEY WORDS** *Spinal injuries, external orthoses.*

nına kadar 5 mm.'lik kesit kalınlığı ile yaklaşılmış, daha sonra kesit kalınlığı 2 mm.'ye indirilmiştir. Böylelikle dens pedikül lamina gibi kalınlığı az olan kemik yapılarıdaki lezyonlarda gözden kaçırılmamaya çalışılmıştır.

CT tetkiklerinde ise önce topogram yapılarak incelenecek bölge saptanmış, daha sonra dens-aksisin tepesinden başlayarak C<sub>3</sub> korpusu ortaya çıkana kadar 2 mm. kesit kalınlığı ile aksial planda tarama yapılmış, gerek görülen olgularda sagittal, koronal ve oblik rekonstrüksiyonlar yapılmıştır. Aksial planda yapılan taramalar önce kemik penceresinde kesintisiz olarak alınmış, daha sonra yumuşak dokuyu gösterecek şekilde tekrarlanmıştır. Üst servikal bölgede subaraknoidal mesafenin geniş olması nedeniyle basının değerlendirilebilmesi için intratekal kontrasta gerek görülmemiştir.

Nörolojik muayenelerinde; subjektif boyun ağrısı ve hareket kısıtlılığı dışında herhangi bir bulgu saptanmamış, analjezik ve myorelaksanlarla semptomatik tedavi yapılmıştır.

## BULGULAR

Tetkikler sonucunda 4 olguda atlas, 10 olguda aksis fraktürü saptanmıştır. Atlas fraktürlerinin 2'si izole lamina fraktürü olup, 3'ü olguda atlas lamina fraktürüne aksis ön alt köşesinde lokalize tear drop fraktürü eşlik etmekte idi. 4'cü olguda ise jefferson fraktürü saptandı. Aksis fraktürlerinin 5'i densite, 3'ü korpusa, 2'si ise pediküllerde idi. Dens fraktürleri; D'Alonzo'nun (4,11) tanımladığı II. tipe uygunluk göstermekte idi. Korpus fraktürleri, korpusun muhtelif bölümlerinde yer alırken birine C<sub>1,2</sub>, diğerine ise C<sub>2,3</sub> anterior dislokasyon eşlik etmekte idi. Aksis pedikül fraktürü olan bir olguda hangman, diğerinde ise pseudohangman fraktürü görüldü. C<sub>2,3</sub> dislokasyonu ileri derecede olan bir olguya 4 kg.lık bir ağırlık ile Crutchfield traksiyonu uygulandı ve daha sonra Florida brace ile stabilizasyona devam edildi. Dens-aksis fraktürlerine çenelikli collar, diğerlerine ise Florida brace takılarak eksternal immobilizasyon sağlandı ve radyolojik kontrollarda kallus oluşumu gözlendi. 16 haftalık eksternal immobilizasyondan sonra tekrar kontrol grafipleri çekilerek ortotikler çıkartıldı. Tüm olgular normal kontrollerine gelmekte ve günlük normal yaşamlarını sürdürmektedir.

YAŞ	CİNS	ETY	LEZYON	TETKİK	TE DAVİ
5	♂	YD	Dens II	D, CT, T	Col
35	♀	YD	Dens II	D, CT	Col
21	♂	TK	Jef	D, CT, T	Flor
20	♀	TK	C <sub>2</sub> corp	D, CT, T	Flor
22	♂	TK	C <sub>2</sub> corp-C <sub>2-3</sub> dislok	D, CT, T	Flor
26	♂	TK	Dens II	D, CT, T	Col
32	♀	TK	C <sub>2</sub> tear d-C <sub>1</sub> lam C <sub>6</sub>	D, CT, T	Flor
24	♂	YD	C <sub>1</sub> lam	D, CT	Flor
57	♂	YD	Dens II	D, T	Col
8	♀	YD	Dens II	D, T	Col
43	♂	TK	C <sub>2</sub> ped-C <sub>2-3</sub> dislok	D, T	Flor
40	♂	YD	C <sub>2</sub> ped-C <sub>2-3</sub> dislok	D, CT, T	Crutch-Flor
62	♀	YD	C <sub>1</sub> lam	D	Flor
6	♂	TK	C <sub>2</sub> corp-C <sub>1-2</sub> dislok	D, CT, T	Col

**TABLO-1: Seriyi oluşturan 14 üst servikal bölge yaralanmasına ait özellikler görülmektedir.**

### İRDELEME

Üst servikal bölge yaralanmaları, bölgenin özelliği nedeniyle ya kaza anında ölümlerle sonuçlanmakta, ya da nörolojik defitsiz olarak karşımıza çıkmaktadır. Alker ve arkadaşlarının yaptığı postmortem radyolojik çalışma ile kaza anında veya hastahaneye getirilirken kaydedilen 312 olgu incelenmiş ve 70 tanesinde üst servikal bölge yaralanması saptanmıştır (13). Bu çalışma üst servikal bölge yaralanmalarının sıklığı hakkında fikir vermektedir.

Üst servikal bölge yaralanması olan ve ağır nörolojik defisiti olmayan hastaların başvuruda, ortak yakınmaları; şiddetli boyun ağrısı ve hareket kısıtlılığıdır (18). Bilinci kapalı, politravmatize bütün olgularda servikal bölge yaralanmasında olabileceği peşinen kabul edilerek bu yönde önlem almalı ve gerekli tetkikler yapılmalıdır (10).

Servikal bölge yaralanması düşünülen hastalarda supine pozisyonda lateral grafi çekilmeli, burada önemli oranda instabilite yaratacak fraktür ve dislokasyon saptanmaz ise hemen servikal AP ve özel dens aksis graflerine geçilmelidir. Eğer instabilite olduğu düşünülüyorsa derhal stabilizasyon sağlayacak önlemler alınmalıdır. Bu tetkiklerle olguların bir çoğunda fraktür veya normalden geniş aksis gibi indirekt fraktür bulguları saptanabilir (14). Fakat bu graflerden yalnızca pozitif veya yalnızca negatif sonuçlar elde edilebileceği de unutulmamalıdır. Yapılan çalışmalarda; alınan direkt graflerle olguların % 53'ünde de fraktür tanısı konulurken % 26'sında fraktür şüphesi belirtilmiş, % 21'inde ise kesin bir şey söylenememiştir. Bu olgulara konvansiyonel tomografi yapıldığı zaman, direkt graflerde gösterilememiş olguların % 39'unda daha fraktür saptanmıştır. Aynı zamanda fraktür şüphesi olanlarında % 63'ünde yalnızca pozitif sonuç alındığı anlaşılmıştır. Direkt graflerle fraktür saptanamayan seriyi komputarize tomografi uygulandığı zaman olguların % 42'sinde ek fraktür tesbit edilmiştir. Bu durum CT'nin konvansiyonel tomografiye olan üstünlüğünü göstermektedir. Fakat CT ile aradaki % 3'lük fark politomografinin halen değerli bir tanı aracı olduğunu vurgulamaktadır (1). Bir diğer çalışmada ise direkt grafi ile fraktür, fraktürdislokasyon tanısı konulan olguların % 14'ünde yalnızca pozitiflik saptanmıştır (8). Bu nedenle direkt graflerde fraktür saptanan veya şüphelenilen olgularda eksternal immobilizasyon uygulandıktan sonra eldeki olanaklar ölçüsünde ileri tetkik yapılmalıdır (9).

İleri Tetkik Metodları:

- 1- Politomografi,
- 2- Spinal CT (direkt, intratekal, kontrastlı)
- 3- Vertebral anjiografi,

4- Servikal miyelografi gibi,

Politomografik tetkik yapma olanağı ülkemizde pek çok merkezde mevcuttur. Akciğer tomografisi yapılması için kullanılan basit tomografi aletleriyle yapılabilecek bir tetkik yöntemidir. Bu tetkik yöntemi ile AP planda dens-aksis, korpus-aksis fraktürleri bütün açıklığı ile gösterilebilir. Lamina ve pedikül fraktürlerinin daha iyi gösterilebilmesi için de lateral planda tomografi yapılmalıdır.

Komputarize tomografinin subaraknoid mesafenin açık olup olmadığı gösterilebilmesi gibi üstünlükleri bulunmasına karşın fiyatının yüksek olması ve belli merkezlerde bulunması gibi sakıncaları vardır. Üst servikal bölgenin subaraknoid aralığının geniş olması nedeniyle yüksek rezolüsyonlu CT kullanıldığı zaman intratekal kontrast verilmesine gerek kalmamaktadır.

Vertebral anjiograf ise damar lezyonu olduğu düşünülen kısıtlı sayıda hastaya uygulanacak bir tetkik metodudur.

Tedavi konusunda görüşler küçük farklılıklar dışında aynı paralelde yer almaktadır.


Atlas fraktürleri, özellikle izole lamina fraktürleri insitabilite yaratmayacağı için eksternal immobilizasyondan yarar görmektir. Jefferson fraktürleri odontoid kırığı ile birlikte olmadığı zaman ilk uygulanacak tedavi eksternal immobilizasyondur. Jefferson kırığı odontoid fraktürü ile birlikte bulunursa veya transvers ligament rüptürü varsa erken cerrahi girişim yapılmalıdır (Atlanto-aksial posterior füzyon veya oksipito aksial füzyon) (3,12). (Resim-1).

Konservatif tedavide Halo ceketi, minerva alçısı, Philadelphia, somi brace gibi eksternal ortotiklerden biri kullanılabilir (16). Yapılan araştırmalarla gösterildiği üzere bu bölge için ideal ortotik Halo ceketi (3 +/-0,8 fleksiyon, 3 +/-0,4 derece ekstansiyona olanak verir) olup, Somi brace'de yeterli (2,7 +/-1,8 fleksiyon, 34,2 +/-1,4 ekstansiyona izin verir) olmaktadır (7). Halo ceketi uygulanmasındaki güçlük ve fiyatının yüksekliği nedeniyle tarafımızdan tercih edilmemiştir. Bunun yerine Somi brace türü olan florida kullanılmıştır.

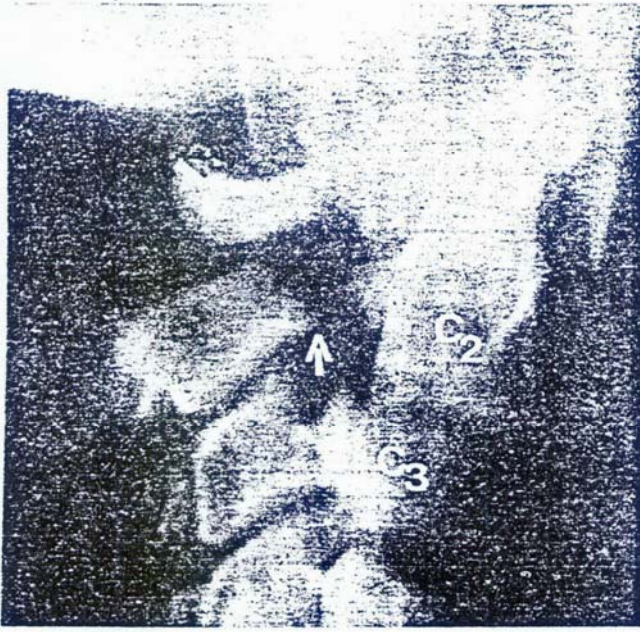Hangman fraktürü instabil olmayan bir fraktür cinsidir (Resim-2). Ligamen yaralanmaları ile birlikte olan instabil hangman fraktürlerinin tedavisinde bütün yazarların ortak görüşü eksternal immobilizasyondur (16). Bizde bu görüş doğrultusunda hareketle olgularımızda florida brace kullandık.

Aksis korpus fraktürleri eksternal immobilizasyon ile düzeltilmediği bildirilmekte olup, bizde tedavi ettiğimiz hastalardan elde ettiğimiz sonuçlara dayanarak bu görüşe katılıyoruz (6).

Dens-aksis fraktürlerinin tedavisi konusunda karşıt görüşler mevcut olup ortak görüş; 2-4 mm. den fazla posterior dislokasyon gösteren D'Alanzo tip-2 fraktürlerinde erkenden cerrahi girişimin gerekliliğidir. Bunun dışında kalan I. ve III. ve dislokasyonsuz II. tip fraktürlerde eksternal immobilizasyon ilk olarak uygulanan tedavi yöntemi (3,4,6,11,16) (Resim-3-4). Bizde olgularımızın özelliklerini göz önünde tutarak (dislokasyonsuz II. tip fraktür olmaları, nörolojik defisitsiz olmaları) 16-20 hafta arasında değişen süreyle eksternal



**RESİM-1: C<sub>1</sub> düzeyinden geçen aksial komputarize tomografi kesitinde atlas arkuslarındaki fraktürler görülmektedir (Jefferson Fr).**



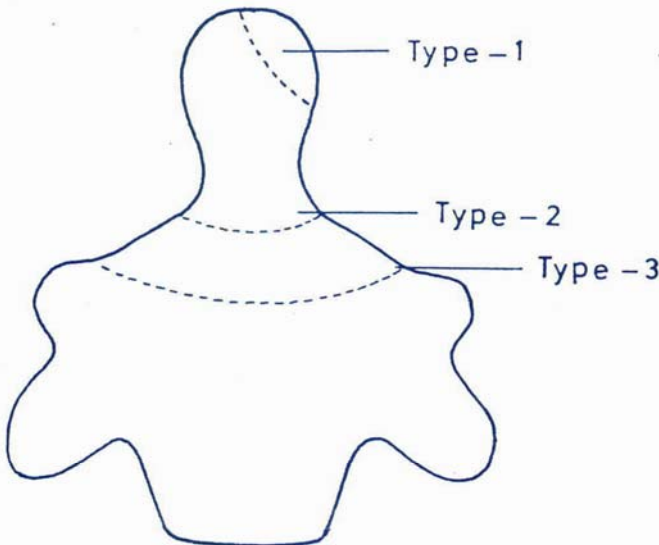
**RESİM-2:** Lateral planda yapılan konvansiyonel tomografide C<sub>2</sub> pedikülünde fraktür ve C<sub>2</sub>-C<sub>3</sub> anterior dislokasyon görülmektedir (Hangman Fr.)

immobilizasyon uyguladık ve kontrollarda kallüs oluştuğunu gözledik.

Serimizi oluşturan olguların yaş ve yaralanma biçimleri literatürden ayrıcalık göstermekte olup (Kadın/Erkek-5/9, yüksekten düşme/Trafik kazası-7/7) kanımızca bunun nedeni ülkemizin koşullarıdır.

### SONUÇ

Bu çalışma ile üst servikal bölge yaralanmalarının bir ta-



**RESİM-3:** Odontoid fraktürlerinin sınıflandırılması (Anderson ve D'Alonzo'nun tasnifine göre) (4,11).

ARALIK 1988



**RESİM-4:** Ağız olarak AP planda alınan direkt grafide dens aksisin tabanından geçen horizontal fraktür hattı görülmüyor (D'Alonzo tipi-2 fr.).

kim merkezler dışında da kısıtlı olanaklar çerçevesinde tanı- nıp tedavi edilebileceğini, tam için en küçük bir şüpheye dahi uygulanacak basit tetkiklerle kesin tanıya varılabileceği, uygulanacak konservatif tedavi ile başarılı sonuçlar elde edilebileceğini vurgulamaya çalıştık.

### KAYNAKLAR

- 1) ACHESON M.B., LIVINGSTONE R.R.: High resolution CT scanning in the evaluation of cervical spine fractures. AJR: 148: 1179-1185, 1987
- 2) BUCHOLZ R.W.: Unstable Hangman's fractures Clinical Orthopaedics and Related Research 154: 119-124,1981
- 3) BAILEY R.W., SHENK H.H. The cervical spine, 1983, The cervical spine research society
- 4) DUNN M.E., SELJEKOG E.L.: Experience in the management of odontoid process injuries: An analysis of 128 cases Neurosurg. 18: 306-310,1986
- 5) DEVLET İSTATİSTİK ENSTİTÜSÜ: Ölüm İstatistikleri, 1985.
- 6) HADLEY N.M., CORAL B.R.N. VOLKER K.H.: Axial fractures; A comprehensive review of management and treatment in 107 cases. Neurosurg. 17: 281-289,1985.
- 7) JUDSON R.M., OWEN J.R., DENNIS B.A.: Cervical orthoses Clinical orthopaedics and related Research 154: 34-45, 1981
- 8) KİM K.S., ROGERS L.F.: Pitfalls in plain film diagnosis of cervical spine injuries: False positive interpretation. Surg. Neurol. 25: 381-392,1986.
- 9) KEENE J., GOLETTZ H.: Diagnosis of vertebral fractures: The journal of bone and joint surgery: 64-A: 586-594, 1981.
- 10) THE ORTHOPAEDIC CLINICS OF NORTH AMERICA Vol 17 No 41 Jan 1986 pp 3-44 Edt: Levine A.M.
- 11) MAİMAN D.J., LARSON S.J.: Management of odontoid fractures Neurosurg 11: 71-476,1982.
- 12) SCHLİCKE L.H. CALLDON R.A.: A rational approach to burst fractures of the Atlas. Clinical orthopaedics and related research Vol 154: 18-21,1981.
- 13) THE ORTHOPAEDIC CLINICS OF NORTH AMERICA Vol 9 No: 4 Oct 1978 pp 973-1027 Edt. Sherk H.H., Fielding J.W.
- 14) SOMEKİN W. THE FAT C 2: A sign of fracture AJNR 8: 33-38,1987.
- 15) WİLKİNS R., RENGECHARY S. NEUROSURGERY Vol II. pp 1701-1734, 1985.
- 16) YASHON D: Spinal injury 1986. ■